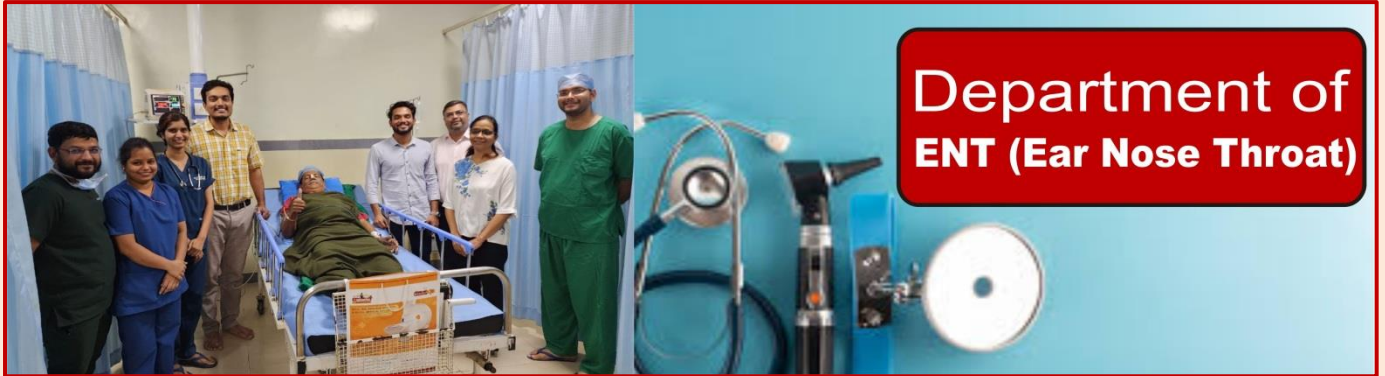
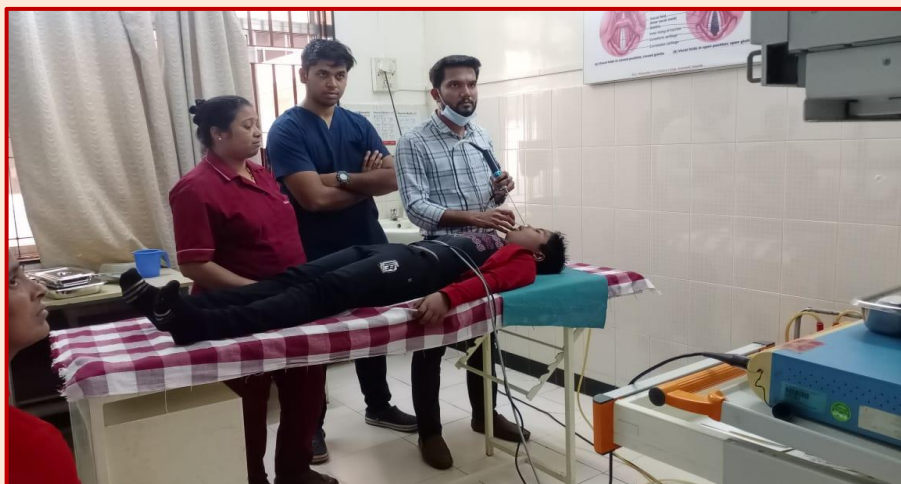
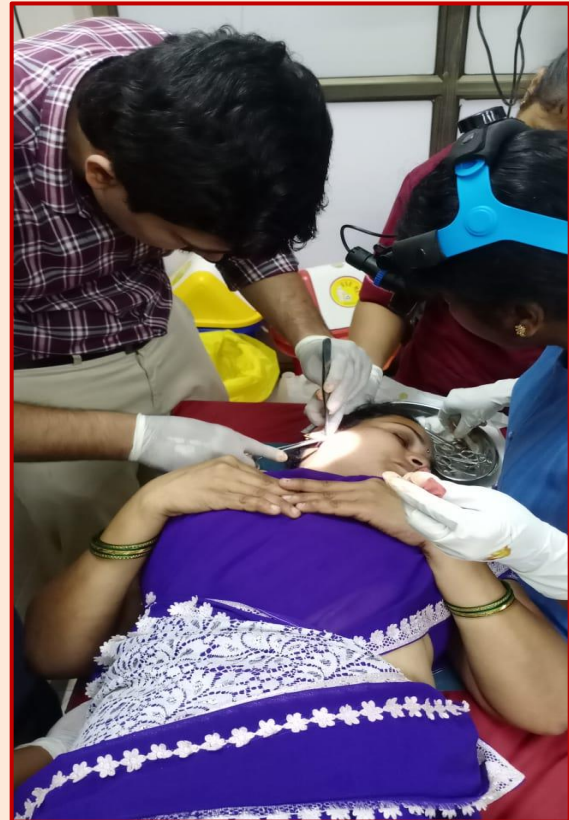
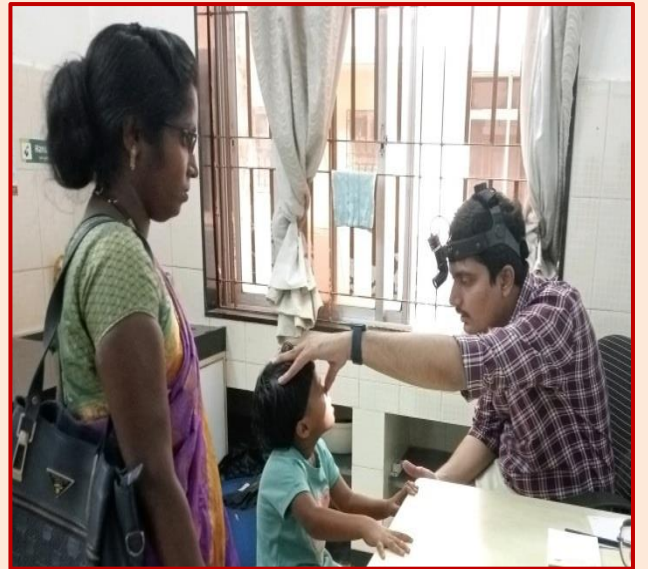**Department of
ENT (Ear Nose Throat)**

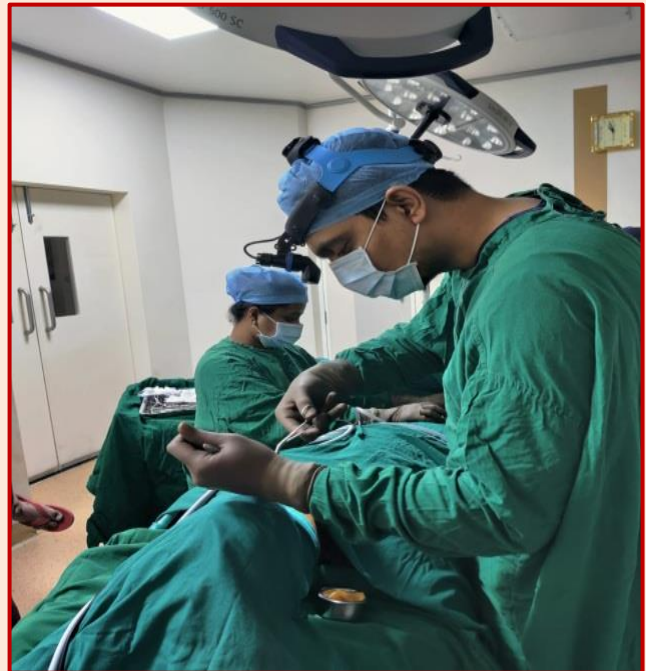
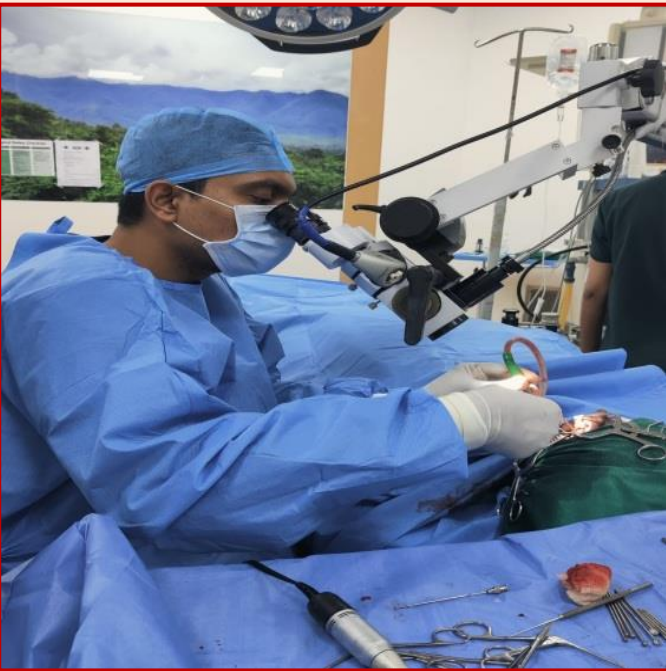
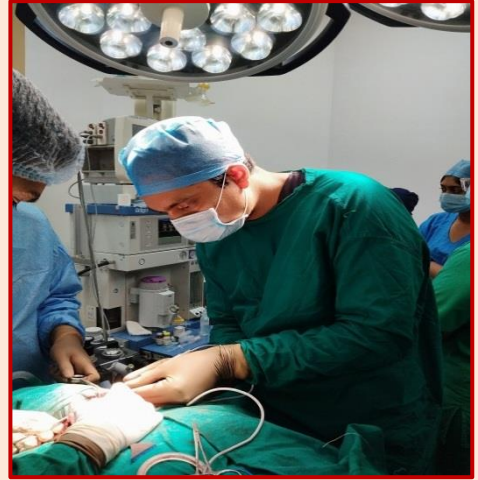ENT OPD





ENT Ward & OT



List of Equipment

S.No.	NAME OF THE ITEMS	Qty
(A)	OPD	
1	Sterilizer	1
2	Cidex instrument sterilization tray	2
3	Digital /Electronic BP Apparatus	1
4	Stethoscope	2
	X-ray view box in all OPD rooms 5 sets each consisting of :	
5	Thudicum/St.Clair Thomson Nasal Speculum different sizes	4
6	Lac's Tongue depressor different sizes	4
7	Laryngeal mirrors different sizes	4
8	Nasopharyngeal mirrors different sizes	4
9	Aural speculum different sizes	4
10	Ear Suction different sizes	2
11	Nasal Suction different sizes	2
12	Suction apparatus	1
13	Siegel's speculum	1
14	Tuning fork (512 Hz)	1
15	Tuning fork (256 Hz)	1
16	Tuning fork (1024 Hz)	1
17	Otoscope with halogen bulb, rechargeable battery and Siegle	1
18	Bayonet forceps	2
19	Bulls lamp	1
20	Head Mirror	1
21	Head Light With LED/Halogen lamp	1
22	Jobson Horne probe	2
23	Instrument tray	1
24	Kidney tray	2
25	The OPDs should have Otoendoscope, Nasalendoscope, Laryngeal telescope with camera, monitor and light source for teaching purposes (1 Unit of the above may be placed either in Minor OT or Endoscopy room or in the OPD in the Consultant Chamber)	Available
26	Optional- One treatment unit may be placed in the Consultant Chamber in the OPD which will facilitate and replace the instruments required in that room for examination purposes and help in teaching clinical skills.	Available
(B)	Ward	
27	Four sets consisting of the instruments required in the OPD should be kept in the ward for teaching purposes and for examination time.	Available
28	One mobile spotlight, One Tracheostomy set should be placed in the ward.	Available
29	The ward side room/emergency treatment room should have a mobile spotlight.	Available
(C)	Major Operation Theatre.	
	The OTs are equipped with the requisite equipment for anaesthesia,	
	(a) Tonsillectomy and adenoidectomy set - 2 sets, each consisting of	
30	Biopod	1

31	Boyle-Davis mouth gag with difference size blades	1
32	Tonsil holding forceps	1
33	Tonsil dissector and pillar retractor	1
34	Waugh's tenaculum forceps: plain and tooth	2
35	Tonsil snare	1
36	Burkit artery forceps	1
37	Wilson's double curved artery forceps	1
38	Negus artery forceps	1
39	Tonsil scissors	1
40	Adenotome	1 (optional)
41	Adenoid curette with and without cage	2
42	Yankaueroropharyngeal suction (disposable)	1
	(b) Set for nasal bone fracture	
43	Asch forceps	1
44	Walsham forceps	1
45	St.Vlair Thompson Nasal Speculum	1
46	Killian Long bladed Nasal speculum	1
	(c) Septoplasty set	
47	Nasal dressing forceps	1
48	Knife handle	1
49	Killian's nasal speculum	1
50	Freer elevator	1
51	Howarth elevator	1
52	Cottle elevator	1
53	Sickle knife	1
54	Ballenger's swivel knife	1 (optional)
55	Luc tissue cutting forceps	1
56	Takahashi forceps	1
57	Fish tail (bayonet shape) gouge	2
58	Nasal mallet	1
	(d) FESS set	
59	Rigid nasal endoscope 0 degree,4 mm and 2.7 mm size	1 each
60	Rigid nasal endoscope 30 degree, 4 mm and 2.7 mm size	1 each
61	Light source and light cable	1
62	Endoscopic Camera with suitable display with recording & archiving facility. (with High Definition Camera)	1
63	Sickle knife	1
64	Retrograde punch	1
65	Blakesley forceps – straight 1and upturn	1
66	Nasal suction cannula different sizes	4
67	Double curved suction cannula different sizes	4
68	Sinus probe and curette	1
69	Lacrimal probes for endoscopic DCR (optional)	1
70	General Fess Instruments	1
	(e) Direct laryngoscopy set	
71	Anterior commissure laryngoscope for adult and pediatric sizes	2
72	Laryngoscope for adult and pediatric sizes	2
73	Negus laryngoscope	2 (optional)
74	Light source	1
75	Light cable	1

76	Biopsy forceps	2
77	Foreign body removal forceps	2
78	Laryngeal suction	2
	(g) Microlaryngoscopy set	
79	Kleinsasser's laryngoscope	2
80	Fibreoptic lighting system	2
81	Suspension system for Laryngoscope	2
82	Microlaryngeal cup forceps	2
83	Microlaryngeal Scissors	2
	(h) Tympanoplasty set	
84	Graft knife	1
85	Graft scissors	1
86	Graft press	1
87	Aural speculum	4
88	Rosen first incision knife	1
89	Curette	2
90	Drum elevator	1
91	Blunt elevator	1
92	Sickle knife	1
93	Ball probe	1
94	Micro suction Cannula with thumb adaptor	4
95	Ear granulation forceps straight, up turn and side turn	3
96	Graft forceps	1
	(i) Mastoidectomy set	
97	Mallet	2 (optional)
98	Gouge (different sizes)	4 (optional)
99	Knife handle	1
100	Mosquito artery forceps	4
101	Cat's paw retractor	2
102	Endaural retractor/post aural retractor for right and left ear	2
103	Electric drill (motor, hand piece and burrs)	2 sets
104	Mastoid seeker	2
105	Aditus seeker	2
106	Malleus head nipper	2
107	Suction cannula with adapter for thumb control	4
108	Ear granulation forceps straight, up turn and side turn	3
	(j) Stapedectomy set	
109	Pick-straight	2
110	70 Angled	2
111	Perforator	2
112	Measuring rod	2
113	Prosthesis crimper	2
	(k) Oesophagoscopy set	
114	Oesophagoscopes sizes for different age group	3
115	Light source and cable	1
116	Biopsy forceps	3
117	Foreign body removal forceps	3
118	Suction cannula	3
119	Oesophageal dilators	1 set
	(l) Bronchoscopy set	

120	Bronchoscopes different sizes for different age groups	3
121	Light source and cable	1
122	Biopsy forceps	3
123	Foreign body removal forceps	3
124	Peanut forceps	3
125	Suction cannula	3
	(m) Tracheostomy set	
126	Needle holder	1
127	Bard Parker knife handle	1
128	Ribbon right angled retractors	2
129	Curved arteries	4
130	Straight arteries	1
131	Cricoid hook	1
132	Tracheal dilator	1
	(n) Excision Biopsy Set	
133	Doyen mouth gag	1
134	Jenin's mouth gag	1
135	Knife handle	2
136	Adson's tissue holding forceps toothed	2
137	Adson's tissue holding forceps plain	2
138	Mayo scissors different sizes	3
139	Mosquito curved artery forceps	6
140	Curved artery forceps	6
141	Ellis tissue forceps	4
142	Babcock tissue forceps	2
143	Cat's paw retractors	2
144	Right angle retractors	2
145	Skin hook single	2
146	Skin hooks double	2
147	Needle holder different sizes	3
148	Thread cutting scissors	1
	Minor Operation Theatre	
	(a) Direct laryngoscope set	
149	Laryngoscope – Anterior Commissure	1
150	Negus	1
151	Lighting system	1
152	Biopsy forceps	1
153	Foreign body removal forceps	1
	(b) Micro ear examination set	2
154	Aural speculum	4
155	Suction cannula	4
156	Aural cup forceps	2
	(c) Nasal packing set	2
157	St Clair Thompson nasal speculum different sizes	4
158	Nasal packing forceps	1
159	Nasal suction cannula	4
	(d) Nasal endoscopy trolley with 0 degree & 30 degree 4mm	1
	(e) Others	
160	Higginson syringe	2
161	Sterilizer	Available

162	Aural Syringe	Available
163	Tracheostomy set	Available
164	Intubation set	Available
165	Bowls, kidney treys, towel clips, sponge holding forceps and	Available
(E)	Miscellaneous Equipment	
166	Operating microscope for major Operation Theatre (with camera	1
167	Electrocautery Unit	1
168	Spot Mobile Light	1
169	Basic OT table	1
170	Operating microscope for minor Operation Theatre	1
171	Puretone audiometer	Available
172	Brainstem evoked response audiometer with ASSR	Available
173	OAE Impedance audiometer (With sound treated air-conditioned	Available
174	Multimedia Projector with Screen	1
	Teaching models/simulators as a part of the college CAL lab to	
(F)	Additional Equipment	
175	Flexible nasopharyngolaryngoscope	1
176	Electronystagmograph(Optional)	1
177	Brainstem evoked response audiometer	1
178	Goggles, plastic apron, gloves for examination of patients with	Available

वालावलकर हॉस्पिटल येथे अवघड शस्त्रक्रिया यशस्वी

वालावलकर हॉस्पिटल सावर्डे येथे कान, नाक व घसा विभागातर्फे स्वरयंत्रा जवळ घशामध्ये अडकलेले माशाचे हाड काढण्याची अत्यंत अवघड अशी शस्त्रक्रिया दिनांक: १५. ०२. २०२४ रोजी करण्यात आली.

रुग्णाच्या घशात दोन महिन्यापूर्वी माशाचे हाड अडकले होते आणि त्यानंतर त्याला गिळताना त्रास होत होता, आणि घशाला सूज येऊन अन्न गिळता येत न्हवते.

चिपळूणचे डॉ. ओंकार शर्मा (ऑर्थोपेडिक सर्जन) यांनी रुग्णाला वालावलकर हॉस्पिटलमध्ये एम आर आय (MRI) व सिटी स्कॅन करण्यासाठी पाठवले. वालावलकर हॉस्पिटल मध्ये सिटी स्कॅन व एम आर आय करताना असे आढळून आले की रुग्णाच्या घशात माशाचे हाड स्वरयंत्रा नजीक अडकलेले आहे.

डॉ. आनंद जोशी (गेस्ट्रॉलॉजिस्ट सर्जन), सर्जरी विभागाचे डॉ. मानसिंग घाटगे (डीन), डॉ. अविनाश सुरुषे (सर्जन), डॉ. संग्राम दाभोळकर (सर्जन), ईएनटी विभागाचे डॉ. प्रतीक शहाणे (ईएनटी सर्जन) यांनी चर्चा करून शस्त्रक्रिया करण्याचा निर्णय घेतला. स्वरयंत्रानजीक घशामध्ये अडकलेले माशाचे हाड काढण्याची अत्यंत अवघड अशी शस्त्रक्रिया यशस्वीरित्या कुठेही चिरफाड न करता दुर्बिणीद्वारे पार पाडून, घशात रुतलेला 4 सेंटीमीटर माशाच्या हाडाचा तुकडा बाहेर काढण्यात यश आले. शस्त्रक्रियेनंतर रुग्णाला जेवता आले. दोन महिने त्रास होत असलेली अन्ननलिका उघडली गेली म्हणून रुग्णाने व त्यांच्या नातेवाईकाने रुग्णालयाचे व रुग्णालयातील सर्व डॉक्टर्स व इतर स्टाफचे आभार मानले.

ही शस्त्रक्रिया कान, नाक व घसा विभागाचे तज्ञ डॉ. प्रतीक शहाणे (ईएनटी सर्जन), डॉ. राजीव केणी (ईएनटी सर्जन) व डॉ. सीजा (ईएनटी सर्जन) यांनी उत्तमरीत्या केली.

या अवघड अशा शस्त्रक्रियेसाठी भूल देण्याचे काम भुलतज्ञ डॉ. लीना ठाकूर, डॉ. संदीप राव, डॉ. प्राची रबडे व डॉ. केयूर पटेल यांनी केले. वालावलकर रुग्णालयात सर्व प्रकारचे तज्ञ डॉक्टर्स आणि अद्ययावत यंत्रणा एकाच छताखाली असल्या कारणाने कोकणवासियांसाठी रुग्णालय वरदान ठरत आहे.



“वालावलकर रुग्णालयातील डॉ. प्रतीक शहाणे (ईएनटी सर्जन), डॉ. राजीव केणी (ईएनटी सर्जन) व भुलतज्ञ डॉ. लीना ठाकूर, डॉ. संदीप राव रुग्णांबरोबर”



“शस्त्रक्रिया करून स्वरयंत्रानजीक घशात अडकलेल्या माशाचे हाड”

वालावलकर हॉस्पिटल येथे कॅन्सरच्या थायरोईड गाठीचा दुर्मिळ शस्त्रक्रिया यशस्वी

चिपळूण (प्रतिनिधी)

भ.क.ल.वालावलकर रुग्णालय चिपळूण येथे कान नाक ,घसा विभागातर्फे कॅन्सरचा संशय असलेल्या थायरोईड गाठीची दुर्मिळ शस्त्रक्रिया दि.१५/३/२४रोजी करण्यात आली.

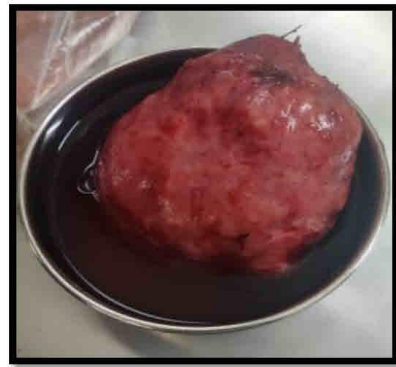सदर रुग्णास थायरोईड गाठीचा त्रास एक वर्षापासून होत होता .एक वर्षापूर्वी सुरवातीला ती गाठ लहान होती. नंतर ती हळूहळू वाढत गेली. थायरोईडच्या गाठीमुळे रुग्णाला गीळतांना त्रास होणे, दम लागणे,केस गळणे ,वजन कमी होणे तसेच 'कॉस्मेटिक प्रोब्लेम' हे सर्व त्रास होत होते. त्यासाठी रुग्णाने अनेक ठिकाणी दाखवले पण फरक पडला नाही . शेवटी तिने वालावलकर हॉस्पिटलमधील कान नाक ,घसा विभागातील डॉ राजीव केणी व डॉ प्रतिक शहाणे यांना दाखवले. त्यांनी तिची प्राथमिक तपासणी केली व 'सोनोग्राफी व सुईचा तपास (एफ. एन. ए. सी) करण्याचा सल्ला दिला . सोनोग्राफी व सुईच्या तपासाच्या रिपोर्टनुसार थायरोईडची गाठ हि कॅन्सरची गाठ असण्याची जास्त शक्यता वाटत असल्याकारणाने डॉक्टरांनी तिला लगेच शस्त्रक्रिया करण्याचा सल्ला दिला. त्यानुसार रुग्णाची दि.१५/३/२४ रोजी डॉ राजीव केणी (इ. एन. टी. सर्जन) व डॉ प्रतिक शहाणे (इ. एन. टी. सर्जन) यांनी यशस्वीरीत्या केली व काढलेली थायरोईडची गाठ पुढील तपासणीसाठी म्हणजेच कॅन्सरचे निदान करण्यासाठी पाठवली असता ती कॅन्सरची गाठ असल्याचे निदर्शनास आले. अशा शस्त्रक्रियेमध्ये पेशंटचा आवाज जाणे तसेच रक्तस्राव जास्त होऊन पेशंटची तब्येत ढासळणे असे त्रास होऊ शकतात. परंतु या केसमध्ये तसे काहीच झाले नाही. डॉक्टरांनी आपली कुशलता पणाला लावून शस्त्रक्रिया यशस्वी केली .

या शस्त्रक्रियेच्या यशस्वीतेमुळे रुग्णाच्या नातेवाईकांनी डॉक्टरांचे तसेच हॉस्पिटल व्यवस्थापनाचे सुद्धा आभार मानले.

या अवघड अशा शस्त्रक्रियेला डॉ लीना ठाकूर, डॉ संदीपराव,डॉ शिवानी, डॉ यथार्थ या भूलतज्ञांनी भूल दिली .



वालावलकर रुग्णायातील इ. एन. टी. सर्जन व इतर टीम



कॅन्सरच्या थायरोईडच्या गाठीचा नमुना

डेरवण येथील वालावलकर रुग्णालयात अवघड शस्त्रक्रिया यशस्वी

डॉक्टरांच्या
प्रयत्नांना यश

चिपळूण (प्रतिनिधी)

तालुक्यातील सावर्डे डेरवण येथील वालावलकर रुग्णालयात कान, नाक व घसा विभागातर्फे स्वरयंत्राजवळ घशामध्ये अडकलेला माशाचा काटा काढण्याची अत्यंत अवघड अशी शस्त्रक्रिया करण्यात आली. रुग्णाच्या घशात दोन महिन्यांपूर्वी माशाचा काटा अडकला होता. त्यानंतर त्याला गिळताना त्रास होत होता. त्यामुळे घशाला सूज येऊन अन्न गिळता येत नव्हते.

चिपळूणचे डॉ. ओंकार शर्मा (ऑर्थोपेडिक सर्जन) यांनी रुग्णाला वालावलकर हॉस्पिटलमध्ये एम.आर. आय. व सिटीस्कॅन करण्यासाठी पाठवले. वालावलकर हॉस्पिटलमध्ये सिटीस्कॅन करताना असे आढळून आले की, घशात माशाचा काटा स्वरयंत्रानजीक अडकलेला आहे. डॉ. आनंद जोशी (गेस्ट्रॉन्टोलॉजिस्ट सर्जन), सर्जरी विभागाचे डॉ. मानसिंग घाटगे (डीन), डॉ. अविनाश सुरुषे (सर्जन), डॉ. संग्राम



दाभोळकर (सर्जन), ईएनटी विभागाचे डॉ. प्रतीक शहाणे (ईएनटी सर्जन) यांनी चर्चा करून शस्त्रक्रिया करण्याचा निर्णय घेतला.

स्वरयंत्रानजीक घशामध्ये अडकलेला माशाचा काटा काढण्याची अत्यंत अवघड अशी शस्त्रक्रिया यशस्वीरित्या कुठेही चिरफाड न करता दुर्बिणीद्वारे पार पाडून ४ सेंटीमीटर घशात रुतलेला माशाचा काटा बाहेर काढण्यात यश आले. शस्त्रक्रियेनंतर त्वरित रुग्णाला जेवता आले आणि दोन महिने त्रास होत

असलेली अन्ननलिका उघडली गेली म्हणून रुग्णाने व त्यांच्या नातेवाईकांनी रुग्णालयाचे व रुग्णालयातील सर्व डॉक्टरंस व इतर स्टाफचे आभार मानले. ही शस्त्रक्रिया कान, नाक व घसा विभागाचे तज्ज्ञ डॉ. प्रतीक शहाणे (ईएनटी सर्जन), डॉ. राजीव केणी (ईएनटी सर्जन) व डॉ. सीजा (ईएनटी सर्जन) यांनी पार पाडली. या अवघड अशा शस्त्रक्रियेसाठी भूल देण्याचे काम भूलतज्ज्ञ डॉ. लीना ठाकूर, डॉ. संदीप राव, डॉ. प्राची रबडे व डॉ. केयूर पटेल यांनी केले.

रुग्णाच्या घशामध्ये अडकलेला माशाचा काटा काढण्यात यश

वालावलकर हॉस्पिटलमध्ये डॉक्टरांनी केली अवघड शस्त्रक्रिया; दोन महिन्यांपूर्वीपासून होता त्रास

सावर्डे, ता. २१: वालावलकर हॉस्पिटल सावर्डे येथे कान, नाक व घसा विभागातर्फे घशामध्ये अडकलेला माशाचा काटा काढण्याची अत्यंत अवघड अशी शस्त्रक्रिया नुकतीच करण्यात आली. रुग्णाच्या घशात २ महिन्यांपूर्वी माशाचा काटा अडकला होता. त्यानंतर त्याला गिळताना त्रास होत होता. त्यामुळे घशाला सूज येऊन अन्न गिळता येत नव्हते. चिपळूणचे डॉ. ओंकार शर्मा (ऑर्थोपेडिक सर्जन) यांनी रुग्णाला वालावलकर हॉस्पिटलमध्ये

एम.आर.आय व सिटीस्कॅन करण्यासाठी पाठवले. घशात माशाचा काटा स्वरयंत्रानजीक अडकलेला आढळला. डॉ. आनंद जोशी (गेस्ट्रॉन्टोलॉजिस्ट सर्जन), सर्जरी विभागाचे डॉ. मानसिंग घाटगे (डीन), डॉ. अविनाश सुरुषे (सर्जन), डॉ. संग्राम दाभोळकर (सर्जन), ईएनटी विभागाचे डॉ. प्रतीक शहाणे (ईएनटी सर्जन) यांनी चर्चा करून शस्त्रक्रिया करण्याचा निर्णय घेतला. स्वरयंत्रानजीक घशामध्ये अडकलेला माशाचा काटा काढण्याची अत्यंत अवघड अशी



स्वरयंत्रानजीक अडकलेल्या माशाचे हाड शस्त्रक्रिया करून काढले गेले. दुसऱ्या छायाचित्रात वालावलकर रुग्णालयातील डॉ. प्रतीक शहाणे (ईएनटी सर्जन), डॉ. राजीव केणी (ईएनटी सर्जन) व भूलतज्ज्ञ डॉ. लीना ठाकूर, डॉ. संदीप राव रुग्णांबरोबर. शस्त्रक्रिया यशस्वीरित्या कुठेही चिरफाड न करता दुर्बिणीद्वारे पार पाडून ४ सेंटीमीटर घशात रुतलेला माशाचा काटा बाहेर काढण्यात यश आले. शस्त्रक्रियेनंतर त्वरित रुग्णाला जेवता आले आणि

दोन महिने त्रास होत असलेली अन्ननलिका उघडली गेली म्हणून रुग्णाने व त्यांच्या नातेवाईकांनी रुग्णालयाचे व रुग्णालयातील सर्व डॉक्टरंस व इतर स्टाफचे आभार मानले. ही शस्त्रक्रिया कान, नाक व घसा विभागाचे तज्ज्ञ डॉ. प्रतीक शहाणे (ईएनटी सर्जन), डॉ. राजीव केणी (ईएनटी सर्जन) व डॉ. सीजा (ईएनटी सर्जन) यांनी पार पाडली. या अवघड अशा शस्त्रक्रियेसाठी भूल देण्याचे काम भूलतज्ज्ञ डॉ. लीना ठाकूर, डॉ. संदीप राव, डॉ. प्राची रबडे व डॉ. केयूर पटेल यांनी केले.

स्नागिरी टुडे पान ३

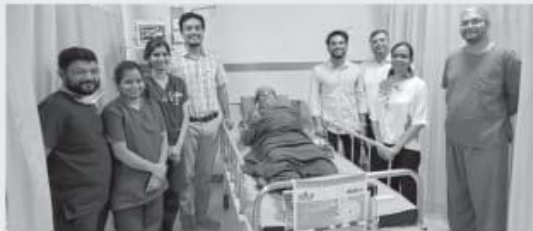वालावलकर हॉस्पिटल येथे अवघड शस्त्रक्रिया यशस्वी

स्वरयंत्रानजीक घशात अडकलेले माशाचे हाड शस्त्रक्रिया करून काढले; डॉक्टरांच्या प्रयत्नांना यश

चिपळूण : प्रतिनिधी

वालावलकर हॉस्पिटल सावर्डे येथे कान नाक व घसा विभागातर्फे स्वरयंत्रा जवळ घशामध्ये अडकलेले माशाचे हाड काढण्याची अत्यंत अवघड अशी शस्त्रक्रिया करण्यात आली आहे. १५ फेब्रुवारी रोजी ही शस्त्रक्रिया करण्यात आली.

शस्त्रक्रिया झालेल्या रुग्णाच्या घशात दोन महिन्यांपूर्वी माशाचे हाड अडकले होते आणि त्यानंतर त्याला गिळताना त्रास होत होता, आणि



घशाला सूज येऊन अन्न गिळता येत नव्हते.

चिपळूणचे डॉ. ओंकार शर्मा (ऑर्थोपेडिक सर्जन) यांनी रुग्णाला

असे आढळून आले की घशात माशाचे हाड स्वरयंत्रा नजीक अडकलेले आहे.

डॉ. आनंद जोशी (गेस्ट्रॉन्टोलॉजिस्ट सर्जन), सर्जरी विभागाचे डॉ. मानसिंग घाटगे (डीन), डॉ. अविनाश सुरुषे (सर्जन), डॉ. संग्राम दाभोळकर (सर्जन), ईएनटी विभागाचे डॉ. प्रतीक शहाणे (ईएनटी सर्जन) यांनी चर्चा करून शस्त्रक्रिया करण्याचा निर्णय घेतला.

(पान ३ वर)

रायगडचा आवाज

वालावलकर हॉस्पिटल येथे अवघड शस्त्रक्रिया यशस्वी; डॉक्टरांच्या प्रयत्नांना यश



चिपळूण, (प्रतिनिधी) - चिपळूण डेरवण येथील वालावलकर हॉस्पिटल, येथे नाक व घसा विभागातर्फे, स्वरयंत्रानजीक घशामध्ये अडकलेले माशाचे हाड काढण्याची अत्यंत अवघड अशी शस्त्रक्रिया दि. १५/२/२४ रोजी करण्यात आली. सदरील रुग्णास घसा दुखणे, मान दुखणे, जेवतांना त्रास होणे असा सर्व त्रास होत होता. त्यासाठी त्यांनी २ महिन्यांपासून अनेक ठिकाणी उपचार घेतले होते

नाही. परंतु त्यांना फरक पडला नाही. शेवटी वालावलकर हॉस्पिटलच्या कान, नाक व घसा विभागाच्या तज्ञ डॉक्टरांनी सदर रुग्णावर शस्त्रक्रिया करण्याचा निर्णय घेतला व स्वरयंत्रानजीक घशामध्ये अडकलेले माशाचे हाड काढण्याची अत्यंत अवघड अशी शस्त्रक्रिया यशस्वीरित्या केली. या यशस्वी शस्त्रक्रियेनंतर रुग्णांच्या नातेवाईकांनी डॉक्टरांचे व हॉस्पिटल व्यवस्थापनाचे आभार मानले.

सदर रुग्णांवरील शस्त्रक्रिया वालावलकर हॉस्पिटलच्या कान, घसा, नाक विभागाचे तज्ञ डॉ. प्रतिक शहाणे, डॉ. राजीव केणी, डॉ. सीजा मॅडम यांनी केली. त्यांना हॉस्पिटलचे वैद्यकीय संचालक डॉ. सौ. सुवणा पाटील मॅडम व रेडीओ जर्नालिस्ट डॉ. नेताजी पाटील सर यांनी मार्गदर्शन केले. तसेच या अवघड अशा शस्त्रक्रियेसाठी भूल देण्याचे काम भुलतज्ञ डॉ. लीना मॅडम, डॉ. संदीप राव सर, डॉ. प्राची व डॉ. केयूर यांनी केले.

रायगडचा आवाज

३ मार्च २०२४

पान ३

वालावलकर हॉस्पिटल येथे थायरॉइड गाठीची दुर्मिळ शस्त्रक्रिया यशस्वी; डॉक्टरांच्या प्रयत्नांना यश

चिपळूण, (प्रतिनिधी) - चिपळूण डेरवण येथील भ. क. ल वालावलकर रुग्णालय, चिपळूण येथे कान नाक व घसा विभागातर्फे कॅन्सरचा संशय असलेल्या थायरॉइड गाठीची दुर्मिळ शस्त्रक्रिया दि. १५ मार्च २०२४ रोजी यशस्वी रित्या पार पडली.

सदर रुग्णास एक वर्षांपासून थायरॉइड गाठीचा त्रास होता. एक वर्षा पूर्वी ती गाठ लहान होती मात्र हळूहळू ती गाठ वाढत गेली. थारॉइडच्या या गाठीमुळे रुग्णाला रुग्णामुळे गिळताना त्रास होत होता. दम लागणे केस गळणे, वजन कमी होणे, तसेच कॉस्मेटिक प्रॉब्लेम हे सर्व त्रास होत होते. त्यासाठी रुग्णाने अनेक ठिकाणी दाखवले पण फरक पडला नाही. शेवटी त्याने चिपळूण डेरवण येथील डॉ. वालावलकर



हॉस्पिटलमधील कान-नाक-घुसा विभागातील राजीव केणी प्रतिक दाखवले सोनोग्राफी कऱ्याचा सल्ला डॉ. प्रतिक शहाणे यांना दाखवले. त्यांनी त्यांची प्राथमिक तपासणी केली. सोनोग्राफी व सुईच्या तपासाच्या रिपोर्टनुसार थायरॉइडची गाठ ही की कॅन्सरची गाठ असण्याची जास्त शक्यता वाढत असल्याकारणाने डॉक्टरांनी तिला लगेच ऑपरेशन करण्याचा सल्ला दिला.

त्यानुसार रुग्णाचे ऑपरेशन दि. १५/३/२४ रोजी डॉ. राजीव केणी, व डॉ. प्रतिक शहाणे यांनी यशस्वीरित्या केले व काढलेली थायरॉइडची गाठ पृढील तपासणीसाठी म्हणजेच कॅन्सरचे निदान करण्यासाठी पाठवली. त्या गाठीचा रिपोर्ट चार दिवसांनी येणार आहे अशा ऑपरेशनमध्ये पेशंटचा आवाज जाणे तसेच रक्तस्त्राव जास्त होऊन पेशंटची तब्येत ढासळणे असे त्रास होऊ शकतात परंतु या

ऑपरेशनमध्ये तसे काहीच झाले नाही व डॉक्टरांनी आपली कुशलता पणाला लावून शस्त्रक्रिया यशस्वी केली.

या शस्त्रक्रियेच्या यशस्वीतेमुळे रुग्णांच्या नातेवाईकांनी डॉक्टरांचे तसेच हॉस्पिटल व्यवस्थापनाचे सुद्धा आभार मानले. या अवघड अशा शस्त्रक्रियेला डॉ. लीना मॅडम, डॉ. संदीपराव डॉ. शिवानी, डॉ. यथार्थ या भूल तज्ञांनी भूल दिली.

साजरा



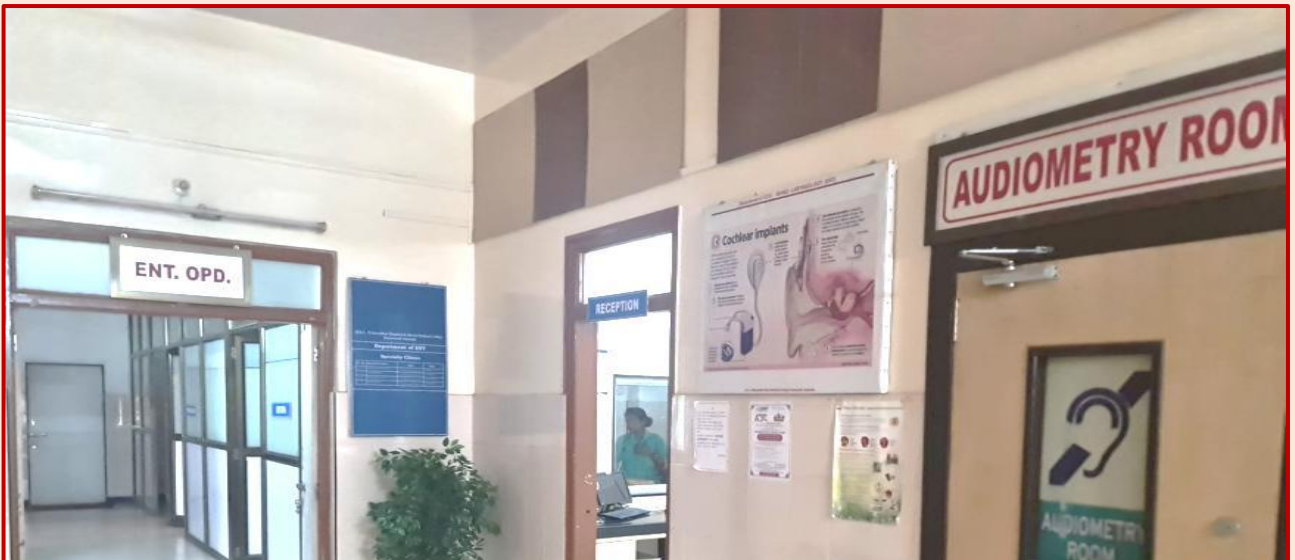


B. K. L. Walawalkar Hospital Diagnostic & Research Center

Kasarwadi, Post. Sawarde, Tal. Chiplun, Dist. Ratnagiri, Pin 415606

EAR, NOSE, THROAT (ENT) SPECIALITY CLINIC

Days	Speciality Clinic	Time
Daily	Head & Neck Clinic	11:00am to 2:00pm
Tuesday	Vertigo Clinic	11:00am to 2:00pm
Wednesday	Otology Clinic	11:00am to 2:00pm
Thursday	Rhinology Clinic	11:00am to 2:00pm
Saturday	Voice Clinic	11:00am to 2:00pm



Free ENT Treatment under Mahatma Jyotirao Phule Jan Arogya Yojana for economically backward patients

1. Septoplasty
2. Stapedectomy
3. Tympanoplasty
4. Adenoidectomy
5. Microlaryngeal Surgery
6. Mastoidectomy
7. Endoscopic Sinus Surgery
8. Endoscopic DCR
9. Excision Of Benign Tumour Nose
10. Fracture reduction nose with septal correction
11. Septo-rhinoplasty
12. Peritonsillar abscess under LA
13. Bronchoscopic Foreign Body Removal
14. Myringoplasty
15. Myringotomy without grommet insertion
16. Hemi/partial/Subtotal thyroidectomy
17. Removal Of Submandibular Salivary Gland
18. Labyrinthectomy(S2B1.1)
19. Tympanoplasty(S2B1.4)
20. Stapedectomy + Veingraft(S2B1.5)
21. Uvulo-Palato Pharyngoplasty(S2B2.7)
22. Adenoidectomy - Gromet Insertion(S2B2.6)
23. Microlaryngeal Surgery(S2B2.1)
24. Excision Of Tumours In Pharynx(S2B2.4)
25. Parapharyngeal Tumour Excision(S2B2.5)
26. Phono Surgery For Vocal Cord Paralysis(S2B2.2)
27. Laryngo Fissurectomy(S2B2.3)
28. Mastoidectomy(S2B3.2)
29. Endoscopic Sinus Surgery (S2B3.1)
30. Endoscopic DCR(S2B3.7)

31. Angiofibroma Nose(S2B3.6)
32. Excision Of Benign Tumour Nose(S2B3.5)
33. Fracture reduction nose with septal correction(S2B4.3)
34. Septo-rhinoplasty(S2B4.5)
35. Peritonsillar abscess under LA(S2B4.6)
36. Bronchoscopic Foreign Body Removal(S2B4.1)
37. Myringoplasty(S2B4.4)
38. Myringotomy without grommet insertion(S2B4.2)
39. Facial Nerve Decompression(S2B4.7)
40. Ossiculoplasty(S2PM1.9)
41. Skull base surgery(S2PM1.12)
42. Tympanotomy(S2PM1.13)
43. Antrostomy - Bilateral(S2PM1.14)
44. Antrostomy - Unilateral(S2PM1.15)
45. Fracture - setting nasal bone(S2PM1.18)
46. Rhinotomy ? Lateral(S2PM1.19)
47. Turbinectomy Partial - Bilateral(S2PM1.20)
48. Turbinectomy Partial - unilateral(S2PM1.21)
49. Radical fronto ethmo sphenoidectomy(S2PM1.22)
50. Youngs operation(S2PM1.23)
51. Endoscopic Hypophysectomy(S2PM1.24)
52. Intranasal Diathermy(S2PM1.25)
53. Rhinosporidiosis(S2PM1.26)
54. Arytenoidectomy(S2PM1.28)
55. Choanal atresia(S2PM1.29)
56. Pharyngeal diverticulum's ? Excision(S2PM1.30)
57. Laryngopharyngectomy(S2PM1.31)
58. Oro Antral fistula(S2PM1.32)
59. Parapharyngeal ? Exploration(S2PM1.33)
60. Parapharyngeal Abscess ? Drainage(S2PM1.34)
61. Retro pharyngeal abscess ? Drainage(S2PM1.36)
62. Laryngopharyngectomy with Gastric pull-up/ jejunal graft(S2PM1.38)
63. Excision of CA cheek/ oral cavity + radial forearm flap (S2PM1.39)
64. Excision of growth Jaw + free fibular flap reconstruction (S2PM1.40)

65. Intra Nasal Ethmoidectomy(S2PM1.41)
66. Vidian neurectomy ? Micro(S2PM1.42)
67. Nasal polypectomy ? Unilateral single or multiple(S2PM1.43)
68. Ant. Ethmoidal artery ligation - open/ endoscopic(S2PM1.44)
69. Ethmoidectomy ? External(S2PM1.45)
70. Cystic Hygroma Excision-Major(S2B5.4)
71. Partial Glossectomy(S2B5.13)
72. Abbe Operation(S2B5.1)
73. Bronchial Injuries Due To Foreign Body Repair Surgery (S2B5.3)
74. Total Thyroidectomy(S2B5.16)
75. Cystic Hygroma Excision-Minor(S2B5.6)
76. Isthmectomy (S2B5.10)
77. Parathyroidectomy(S2B5.11)
78. Excision Of Thyroglossal Cyst Fistula(S2B5.7)
79. Hemi/partial/Subtotal thyroidectomy(S2B5.9)
80. Branchial Sinus Excision(S2B5.18)
81. Hemimandibulectomy(S2B5.8)
82. Segmental Mandible Excision(S2B5.15)
83. Parotid Duct Repair(S2B5.12)
84. Brachial Cyst Excision(S2B5.2)
85. Removal Of Submandibular Salivary Gland(S2B5.14)
86. Wedge Excision(S2B5.17)